Непосредственные результаты модифицированной операции Appleby: собственный опыт и литературные данные

В. И. Егоров[1], Р. В. Петров[1], Н. С. Старостина[2], Ю. А. Журина[1], Н. М. Николаев[3], М. В. Григорьевский[3]

[1] *Городская клиническая больница № 5 Департамента здравоохранения города Москвы*

[2] *Московский клинический научный центр Департамента здравоохранения города Москвы*

[3] *Московский государственный медико-стоматологический университет имени А. И. Евдокимова Минздрава России*

Цель исследования: оценка безопасности модифицированной операции Appleby — дистальной резекции поджелудочной железы с резекцией чревного ствола (ДРПЖ РЧС) и освещение нерешенных вопросов, связанных с ее применением.
Дизайн: ретроспективное исследование.
Материалы и методы. Ретроспективно и проспективно изучены 19 историй болезни пациентов, которым была выполнена ДРПЖ РЧС (с протоковой аденокарциномой тела ПЖ — 17, с нейроэндокринным раком — 1, с лимфомой — 1). Диагноз и возможность выполнения вмешательства без артериальной реконструкции определены с использованием предоперационной компьютерной томографии и интраоперационного ультразвукового допплеровского сканирования артерий печени. Проведен анализ публикаций, содержащих сообщения о таких вмешательствах.
Результаты. По нашим собственным данным, послеоперационные осложнения развились у 11 (58%) пациентов, 9 из них были успешно излечены. Во всех случаях достигнуто обезболивание после операции. Ишемических осложнений не отмечено. Все пациенты, кроме одного, получили химиотерапию. Два пациента из 19 (10,5%) умерли в ближайшем послеоперационном периоде. Причины смерти — расслоение аорты на 10-е сутки и грибковый сепсис на 44-е сутки после операции.
В литературный обзор были включены 29 работ, описывающих 333 операции, которые в 41,1% случаев приводили к осложнениям и сопровождались почти 4%-й 90-суточной послеоперационной летальностью.
Заключение. ДРПЖ РЧС является эффективной и безопасной операцией для ряда больных с местнораспространенными и погранично-резектабельными опухолями тела поджелудочной железы.
Ключевые слова: дистальная резекция поджелудочной железы, резекция чревного ствола, операция Appleby, рак тела поджелудочной железы.

Short-Term Results of Modified Appleby Procedure: Authors' Experience and Literature Data

V. I. Egorov[1], R. V. Petrov[1], N. S. Starostina[2], Y. A. Zhurina[1], N. M. Nikolaev[3], M. V. Grigoryevsky[3]

[1] *City Clinical Hospital No. 5, Moscow Department of Healthcare*

[2] *Moscow Clinical Scientific Center, Moscow Department of Healthcare*

[3] *A. I. Evdokimov Moscow State University of Medicine and Dentistry, Ministry of Health of Russia*

Study Objective: To assess the safety of the modified Appleby procedure (a distal pancreatectomy with en bloc resection of the coeliac axis [DP-CAR]), and to discuss unresolved issues related to its use.
Materials and Methods: The authors performed a retrospective and prospective review of 19 medical charts of patients who had undergone DP-CAR for ductal adenocarcinoma in the body of the pancreas (n = 17), neuroendocrine cancer (n = 1), or lymphoma (n = 1). Pre-surgery computed tomography and intraoperative ultrasound Doppler scanning were used to establish the diagnosis and to decide whether the procedure could be done without arterial reconstruction. The study also included an analysis of publications that described more than two cases of this procedure.
Study Results: According to the authors' data, postoperative complications developed in 11 (58%) patients and were successfully treated in 9 cases. In all patients, postoperative pain was successfully managed. There were no cases of ischemic complications. All patients but one received chemotherapy. Two out of 19 (10.5%) patients died in the short-term postoperative period. The causes of death included aortic dissection on day 10 and fungal sepsis on day 44 after surgery.
The literature review included 29 papers that described 333 procedures. In 41.1% of these cases, patients had procedure-related complications. According to these literature data, the 90-day postoperative mortality was about 4%.
Conclusion: For some patients with locally advanced and borderline resectable tumors arising from the body of the pancreas, DP-CAR is an effective and safe procedure.
Keywords: distal pancreatectomy, resection of the coeliac axis, Appleby procedure, pancreatic body cancer.

Хирургическое удаление погранично-резектабельных и некоторых местнораспространенных опухолей поджелудочной железы (ПЖ) нередко представляет собой единственную возможность их радикального лечения. Например, при протоковой аденокарциноме (ПА) ПЖ значительно лучший прогноз отмечается у пациентов, которым удается выполнить R0–резекцию ПЖ, и радикальное хирургическое лечение для этой группы больных имеет первостепенную важность [20, 47]. ПА ПЖ остается самым летальным раком с 5-летней выживаемостью около 5% независимо от

Григорьевский Максим Викторович *— ассистент кафедры госпитальной хирургии лечебного факультета ГБОУ ВПО «МГМСУ им. А. И. Евдокимова» Минздрава России. 127473, г. Москва, ул. Делегатская, д. 20, стр. 1. E-mail: dr.grmv@gmail.com*
(Окончание на с. 95.)

стадии [21]. Тем не менее развитие хирургии, анестезиологии и реаниматологии в настоящее время делает возможными и обоснованными мультиорганные резекции при этом заболевании, в том числе при вовлечении магистральных сосудов [41].

Знание артериальной анатомии [4, 11, 30, 31] и возможностей коллатерального кровообращения позволяет хирургу в некоторых случаях избегать при подобных операциях ненужной сосудистой реконструкции, чреватой аррозивными кровотечениями, сопровождающимися высокой летальностью. Одно из таких вмешательств — дистальная резекция ПЖ с резекцией чревного ствола (ДРПЖ РЧС) — все шире применяется при погранично-резектабельном раке тела-хвоста ПЖ, в основном при ее ПА. Сейчас эта операция остается редкой в связи с тем, что при раке желудка резекция чревного ствола (ЧС) не привела к улучшению выживаемости, а при раке тела ПЖ, вовлекающем ЧС, чаще всего на момент диагностики выявляются отдаленные метастазы [20, 29].

Цель обзора: оценить безопасность ДРПЖ РЧС, риск возможных осложнений при этом вмешательстве и осветить нерешенные вопросы, связанные с его применением.

МАТЕРИАЛЫ И МЕТОДЫ

Изучены все работы на русском и английском языках в базе данных PubMed о ДРПЖ РЧС — с первого сообщения о применении этого вмешательства в 1976 г. до сентября 2015 г. В качестве поисковых слов использованы «дистальная резекция поджелудочной железы с резекцией чревного ствола», «резекция чревного ствола», «операция Appleby», «Appleby procedure», «celiac artery resection». Включали только данные работ, содержащих не менее трех наблюдений модифицированной операции Appleby, которые не сопровождались артериальной реконструкцией. При увеличении когорты пациентов в продолжающейся серии наблюдений учитывали последние данные.

Проведен и анализ собственных результатов использования ДРПЖ РЧС, выполненных с 2009 г. по ноябрь 2015 г. Были прооперированы 19 больных: с ПА тела ПЖ — 17, с нейроэндокринным раком — 1, с лимфомой — 1. Клинические данные включали пол, возраст, симптомы, патогистологический диагноз, частоту и вид осложнений, 90-дневную послеоперационную летальность.

Перед оперативным вмешательством всем пациентам выполняли мультидетекторную КТ (МДКТ) органов брюшной полости. Показанием к ДРПЖ РЧС было наличие опухоли тела-хвоста ПЖ при МДКТ, вовлекающей ЧС не более чем на 270° окружности и/или общую печеночную артерию (ОПА) циркулярно без признаков вовлечения собственной печеночной, печеночных, верхней брыжеечной (ВБА) и гастродуоденальной (ГДА) артерий (*рис. 1, 2*) [10].

В случае лимфомы операция была сделана в связи с невозможностью верификации гиперваскулярной опухоли после трехкратной тонкоигольной биопсии и из-за стойкого

Рис. 1. Компьютерная томограмма до операции. *Фото авторов.*
Примечание. А — аксиальный срез, венозная фаза, гиповаскулярная опухоль тела-перешейка поджелудочной железы (Т), прилежащая к стволу воротной (портальной) вены (ПВ); головка поджелудочной железы (ПЖ) интактна. Б — сагиттальный срез, артериальная фаза, гиповаскулярная опухоль тела ПЖ (Т) циркулярно охватывает чревный ствол (ЧС) и прилежит к переднему контуру верхней брыжеечной артерии (ВБА). В — аксиальный срез, артериальная фаза, циркулярное вовлечение в опухоль ЧС и общей печеночной артерии (ОПА). Г — аксиальный срез, артериальная фаза, циркулярное вовлечение в опухоль ОПА и селезеночной артерии (СА)

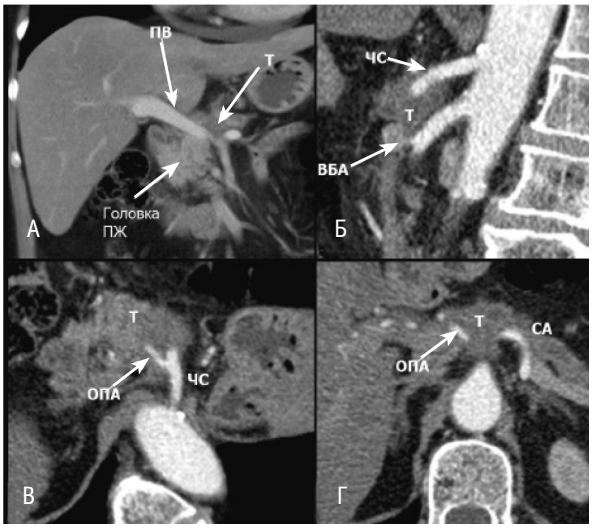

Рис. 2. Компьютерная томограмма до операции, артериальная фаза, аксиальный срез, циркулярное вовлечение в опухоль тела поджелудочной железы (протоковую аденокарциному) общей печеночной (ОПА), селезеночной (СА) артерий и развилки чревного ствола (ЧС). *Фото авторов*

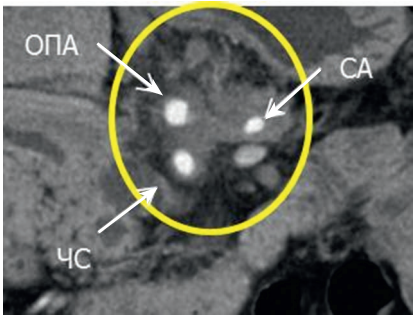

Егоров Вячеслав Иванович *— д. м. н., профессор, заместитель главного врача по онкологии ГБУЗ «ГКБ № 5 ДЗМ». 107014, г. Москва, ул. Стромынка, д. 7. E-mail: egorov12333@gmail.*
Журина Юлия Анатольевна *— врач ультразвуковой диагностики отделения УЗИ ГБУЗ «ГКБ № 5 ДЗМ». 107014, г. Москва, ул. Стромынка, д. 7. E-mail: gupigup@ya.ru*
Николаев Николай Маркович *— д. м. н., профессор кафедры госпитальной хирургии лечебного факультета ГБОУ ВПО «МГМСУ им. А. И. Евдокимова» Минздрава России. 127473, г. Москва, ул. Делегатская, д. 20, стр. 1. E-mail: doctor.ru@rusmg.ru*
Петров Роман Валерьевич *— к. м. н., врач-онколог отделения общей онкологии ГБУЗ «ГКБ № 5 ДЗМ». 107014, г. Москва, ул. Стромынка, д. 7. E-mail: petrov-r-v@yandex.ru*
Старостина Наталья Сергеевна *— врач-рентгенолог ГБУЗ МКНЦ ДЗМ. 111123, г. Москва, ш. Энтузиастов, д. 86. E-mail: monika_star@mail.ru*
(Окончание. Начало см. на с. 94.)

болевого синдрома. Техника вмешательства во всех случаях предусматривала:

1) контроль пульсации артерий гепатодуоденальной связки, измерение линейной скорости кровотока с помощью ультразвуковой допплерографии над собственной печеночной или печеночными артериями, а также определение артериального кровотока в паренхиме обеих долей печени до и после пережатия ОПА, желудочно-сальниковой аркады на границе нижней и средней третей желудка и добавочной или замещающей левой печеночной артерии при ее наличии (*рис. 3*);

2) пересечение и перевязку ОПА, не вызывающую сужение или перегиб ГДА, отсечение ЧС от аорты с перевязкой и прошиванием его культи;

3) удаление перешейка, тела и хвоста ПЖ с селезенкой, скелетирование почечной вены, иссечение мягких тканей над и слева от мезентерико-портального венозного ствола и ВБА, включая нервные сплетения и ганглии, с иссечением капсулы Герота, прилежащей к ПЖ, и левосторонней адреналэктомией при наличии признаков поражения ретропанкреатического пространства (*рис. 4*). В случае вовлечения других соседних органов выполняли их резекцию или удаление для достижения уровня резекции R0 (*рис. 5*).

Всем пациентам через 3–12 недель после оперативного вмешательства выполняли контрольную КТ-ангиографию (*рис. 6*).

Для всех исследований использовался описательный анализ.

РЕЗУЛЬТАТЫ

Анализ данных литературы

Изучены результаты лечения 333 пациентов, опубликованные в 29 сериях наблюдений, соответствующих критериям включения настоящей работы. Все исследования были поисковыми [1, 3, 5–8, 16, 19, 22, 26, 29, 33, 35, 39, 45, 48, 52, 54–56, 59–66]. Объемы серий колебались от 3 до 50 наблюдений. 90-дневная летальность составила 3,9% (13 пациентов). Причинами смерти был сепсис, дыхательная недостаточность, кишечная непроходимость и инфицированная гематома [54], инфаркт миокарда, полиорганная недостаточность и в двух случаях аррозивное внутрибрюшное кровотечение. Осложнения отмечены у 137 (41,1%) больных. Самым частым осложнением была панкреатическая фистула, развившаяся у 119 (35,7%) человек. Осложнения, связанные с ишемией органов, включали ишемическую гастропатию (у 14 больных, что составило 4,2% от общего числа операций), перфорацию желудка, перфорацию желчного пузыря, абсцесс печени и инфаркт печени (в каждом случае по одному осложнению т. е. по 0,3% от общего числа операций).

Собственный опыт

За период с 2009 г. по ноябрь 2015 г. ДРПЖ РЧС была выполнена 19 пациентам: 9 женщинам и 10 мужчинам, средний возраст которых составил 58 (39–74) лет. С ПА тела-хвоста ПЖ прооперированы 17 человек, с нейроэндокринным раком ПЖ — 1, с лимфомой — 1. 18 пациентов жаловались на боли в спине. Точный предоперационный диагноз установлен у 18 больных.

Среднее время операции — 215 (150–390) минут, средняя кровопотеря — 350 (200–1200) мл. В одном случае (5,3%) возникла необходимость переливания 400 мл эритроцитарной массы. Для достижения уровня резекции R0 в 2 (10,5%) случаях дополнительно потребовалось проведение резекции двенадцатиперстной кишки, в 4 (21,1%) — левого надпочечника, в 1 (5,3%) — гастрэктомии, гемиколэктомии и левосторонней нефрадреналэктомии. Резекция портально-мезентериального венозного ствола была выполнена 7 (36,8%) больным.

Осложнения послеоперационного периода возникли у 11 (57,9%) пациентов: во всех случаях это была панкреатическая фистула — Grade A (n = 6), B (n = 4) и C (n = 1).

Рис. 3. Ультразвуковые изображения в режиме дуплексного сканирования собственной печеночной артерии до и после пережатия общей печеночной артерии (стрелка). *Фото авторов. Примечание. А — наблюдение, в котором скорость кровотока по артерии не изменилась; Б — наблюдение, в котором скорость линейного кровотока уменьшилась в 3 раза. В обоих случаях сохранился кровоток в артериях паренхимы печени*

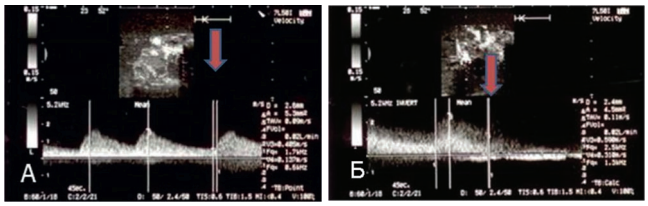

Рис. 4. Модифицированная операция Appleby — дистальная резекция поджелудочной железы с резекцией чревного ствола. *Операционные фото авторов.*
Примечания.
1. А — мобилизован спленопанкреатический комплекс слева направо, пересечены общая печеночная артерия и поджелудочная железа. Взяты на турникеты чревный ствол (ЧС) и верхняя брыжеечная артерия (ВБА). Б — тело, хвост и перешеек поджелудочной железы (ПЖ) удалены en bloc с селезенкой, ЧС, конфлюенсом воротной (ВВ) и верхней брыжеечной (ВБВ) вен. Сохранены вена и артерия надпочечника. В — операция закончена формированием анастомоза между воротной и верхней брыжеечной венами.
2. ГДА — гастродуоденальная артерия, ЛПВ — левая почечная вена, НПВ — нижняя полая вена, ОПА — общая печеночная артерия, СПА — собственная печеночная артерия

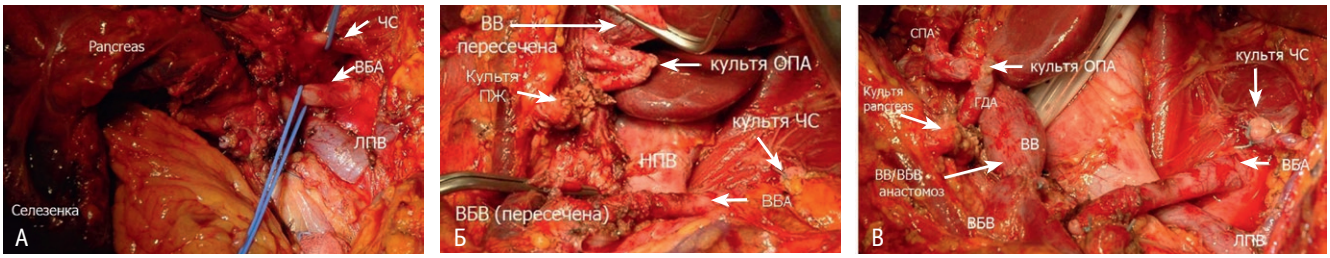

Рис. 5. Комбинированная операция по поводу местнораспространенного рака тела-хвоста поджелудочной железы (ПЖ). Корпорокаудальная резекция ПЖ en bloc с чревным стволом, общей печеночной артерией и воротной веной, 3-й и 4-й порциями двенадцатиперстной кишки, желудком, сальником, селезенкой, левыми почкой и надпочечником. *Операционное фото авторов*

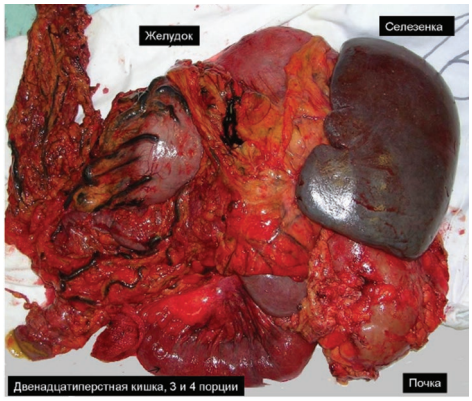

Рис. 6. Компьютерная томограмма в режиме трехмерной реконструкции. *Фото авторов. Примечания.*
1. А — до операции, классическая артериальная анатомия целиако-мезентериального бассейна (Michels, тип I). Б — после дистальной резекции поджелудочной железы с иссечением чревного ствола (ЧС) и его ветвей. Кровоснабжение печени и желудка осуществляется из верхней брыжеечной артерии (ВБА) через панкреатодуоденальные аркады (ПДА) и далее через гастродуоденальную артерию (ГДА) (желтая стрелка). Хорошо видна желудочно-сальниковая аркада (ЖСА).
2. ВБА — верхняя брыжеечная артерия; ГДА — гастродуоденальная артерия; ЛЖА — левая желудочная артерия; ЛПА — левая печеночная артерия; ОПА — общая печеночная артерия; ППА — правая печеночная артерия; СА — селезеночная артерия; СПА — собственная печеночная артерия

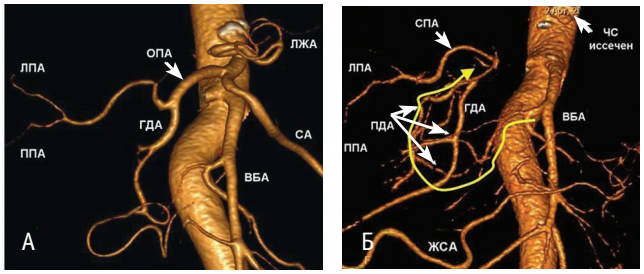

Умерли 2 человека (10,5%): один на 10-е сутки после операции вследствие расслоения аорты в месте перевязки ЧС на фоне ее выраженного кальциноза и внутрибрюшного кровотечения без панкреатической фистулы, второй на 44-е сутки после операции от катетерного грибкового сепсиса. Не отмечено ишемических осложнений операций, в том числе при аутопсии.

Среднее число послеоперационных койко-дней — 18,1 (9–44). Четверо пациентов получили неоадъювантную, 14 — адъювантную химиотерапию. У всех больных достигнуто полное обезболивание после операции.

ОБСУЖДЕНИЕ

Возможности коллатерального кровоснабжения печени и желудка после иссечения ЧС без его реконструкции были показаны N. A. Michels на аутопсийном материале и подтверждены L. H. Appleby клинически. Коллатеральное артериальное кровоснабжение печени и желудка в этих случаях может происходить из нескольких источников, но преимущественно из ВБА через панкреатодуоденальные аркады и ГДА, которые являются постоянными сосудами и встречаются в 100% случаев [30, 31]. Впервые 10 ДРПЖ РЧС вместе с тотальной гастрэктомией были выполнены L. H. Appleby по принципиальным соображениям в качестве более радикального подхода к лечению рака желудка, о чем он сообщил в 1953 г. [4]. В 1975 г. Y. Nimura впервые применил операцию Appleby для лечения рака тела ПЖ [38]. S. Hishinuma в 1987 г. модифицировал операцию за счет сохранения желудка [19], и она получила название модифицированной операции Appleby, или ДРПЖ РЧС.

Медиана выживаемости больных ПА тела-хвоста ПЖ не превышает 6 месяцев [50]. При возможности выполнения радикальной дистальной резекции медиана достигает 13–26 месяцев [23, 32]. Несмотря на то что по классификации TNM [14] при вовлечении ЧС и/или его ветвей ПА определяется как нерезектабельная опухоль (T4), в классификации погранично-резектабельных опухолей и последних рекомендациях The National Comprehensive Cancer Network [40, 41] предусмотрена возможность радикальной операции при раке тела-хвоста ПЖ, вовлекающем ЧС и/или его ветви.

Операция Appleby не нашла применения при раке желудка, в то время как ее модификация ДРПЖ РЧС заняла свою нишу в хирургическом лечении рака ПЖ. Постепенно накопился достаточный опыт, который показал, что использование этого вмешательства не только повышает резектабельность ПА ПЖ и ликвидирует интенсивный болевой синдром, но и значительно улучшает выживаемость по сравнению с таковой у пациентов, получивших нехирургическое лечение (9,8 vs 20,8 мес.; p = 0,01 [18]; 5 vs 14 мес., p = 0,013 [32]). В ряде исследований показана одинаковая выживаемость после ДРПЖ РЧС и стандартной ДРПЖ при ПА [17, 29, 39, 61, 64]. С другой стороны, исследование Y. Takahashi и соавт. обнаружило худшую выживаемость после ДРПЖ РЧС по сравнению с ДРПЖ (9,7 vs 30,9 мес.; p = 0,033), что могло быть связано с систематической ошибкой при отборе больных и соответственно с уровнем резекций R0: при ДРПЖ — 78%, при ДРПЖ РЧС — 66% [54]. Более высокий уровень резекций R1 может быть причиной плохого прогноза у больных ПА тела ПЖ после ДРПЖ РЧС [37].

Постоянная и интенсивная боль при раке тела ПЖ обычно обусловлена прорастанием опухоли в чревные сплетения, что нередко делает малоэффективным использование даже наркотических аналгетиков, спланхникэктомии и различных видов нейролизиса [38]. Исключительно высокая эффективность ДРПЖ РЧС в отношении болевого синдрома и повышения качества жизни больных раком ПЖ этой локализации отмечается всеми исследователями. Стойкое обезболивание при ДРПЖ РЧС достигается полным удалением чревных сплетений и ганглиев вместе с ретропанкреатическими тканями [9, 24]. В отличие от проксимальных резекций ПЖ, несмотря на технические трудности и возможную венозную реконструкцию, существенным достоинством ДРПЖ РЧС является отсутствие артериальных анастомозов и анастомозов ЖКТ, что значительно снижает риск фатальных аррозивных кровотечений. Гиперсекреторная диарея — редкое осложнение

ДРПЖ РЧС в связи с тем, что периартериальные нервные сплетения обычно сохраняются, так как необходимость в циркулярном скелетировании ВБА возникает нечасто.

Анализ 333 наблюдений ДРПЖ РЧС, представленных в работах 1976–2015 гг., описывающих не менее трех случаев модифицированной операции Appleby, показал, что это вмешательство достаточно безопасно: 90-дневная летальность составила всего 3,9%. Осложнения встретились у 41,1% больных, самым частым из них была панкреатическая фистула, которая наблюдалась в 35,7% случаев — так же часто, как и после стандартной ДРПЖ [51]. Увеличение встречаемости панкреатических фистул в наших наблюдениях может быть связано с тем, что у всех больных линия резекции прошла правее перешейка через головку ПЖ.

Наиболее опасными осложнениями ДРПЖ РЧС являются ишемия печени, желчных путей и желудка [27, 28, 44], однако они встретились всего в 18 случаях, из которых в 14 наблюдениях имела место ишемическая гастропатия. Несмотря на редкость этих осложнений, их опасность заставляла некоторых авторов прибегать к интраоперационному контролю сатурации кислородом в печеночных венах [35], прямому определению давления в культе ОПА [33], предоперационной временной или постоянной эндовазальной [2, 25, 36, 53, 55, 56, 62] или лапароскопической [42] окклюзии ОПА или стентированию аорты с окклюзией ЧС [58] перед операцией для развития коллатерального кровотока с последующим его изучением посредством КТ-ангиографии или прямой ангиографии. Рекомендуются также использование дуплексного сканирования [18] и прямое измерение давления в печеночных артериях [33] для интраоперационного контроля адекватности коллатерального кровотока.

Учитывая высокую диагностическую точность интраоперационной ультразвуковой допплерографии артериального русла, которая была показана в исследовании коллатерального кровоснабжения селезенки после резекции селезеночных сосудов [12], мы использовали этот метод для интраоперационного определения адекватности кровоснабжения печени после резекции ЧС, и с этим мы связываем отсутствие ишемических осложнений в наших наблюдениях. Однако разнообразная и непредсказуемая архитектура коллатералей целиако-мезентериального бассейна, степень и скорость включения коллатералей, а также сложность регуляции печеночного кровотока [13, 15, 34, 43, 46, 49, 57] не позволяют предвидеть ишемические осложнения до операции, в том числе при использовании окклюзивных методик. Использование надежных интраоперационных критериев жизнеспособности печени и желудка при операции Appleby остается нерешенной задачей, что требует дальнейшего исследования.

ЗАКЛЮЧЕНИЕ

Международные данные и наш опыт показывают, что дистальная резекция поджелудочной железы (ПЖ) с резекцией чревного ствола (ЧС) является безопасным и эффективным с онкологической точки зрения вмешательством при местнораспространенных и погранично-резектабельных опухолях тела ПЖ.

Вопросами, требующими изучения, остаются эффективность неоадъювантной терапии при раке тела ПЖ, а также необходимость инвазивных процедур для окклюзии общей печеночной артерии или ЧС до и во время операции.

ЛИТЕРАТУРА

1. *Патютко Ю. И., Котельников А. Г. Резекция магистральных сосудов при операциях по поводу рака органов билиопанкреатодуоденальной зоны // Хирургия рака органов билиопанкреатодуоденальной зоны. М.: Медицина, 2007. С. 244–272.*
2. *Abo D., Hasegawa Y., Sakuhara Y., Terae S. et al. Feasibility of a dual microcatheter-dual interlocking detachable coil technique in preoperative embolization in preparation for distal pancreatectomy with en bloc celiac axis resection for locally advanced pancreatic body cancer // J. Hepatobiliary Pancreat. Sci. 2012. Vol. 19. N 4. P. 431–437.*
3. *Amano R., Kimura K., Nakata B., Yamazoe S. et al. Pancreatectomy with major arterial resection after neoadjuvant chemoradiotherapy gemcitabine and S-1 and concurrent radiotherapy for locally advanced unresectable pancreatic cancer // Surgery. 2015. Vol. 158. N 1. P. 191–200.*
4. *Appleby L. H. The coeliac axis in the expansion of the operation for gastric carcinoma // Cancer. 1953. Vol. 6. N 4. P. 704–707.*
5. *Baumgartner J. M., Krasinskas A., Daouadi M., Zureikat A. et al. Distal pancreatectomy with en bloc celiac axis resection for locally advanced pancreatic adenocarcinoma following neoadjuvant therapy // J. Gastrointest. Surg. 2012. Vol. 16. N 6. P. 1152–1159.*
6. *Beane J. D., House M. G., Pitt S. C., Kilbane E. M. et al. Distal pancreatectomy with celiac axis resection: what are the added risks? // HPB (Oxford). 2015. Vol. 17. N 9. P. 777–784.*
7. *Christians K. K., Pilgrim C. H., Tsai S., Ritch P. et al. Arterial resection at the time of pancreatectomy for cancer // Surgery. 2014. Vol. 155. N 5. P. 919–926.*
8. *Denecke T., Andreou A., Podrabsky P., Grieser C. et al. Distal pancreatectomy with en bloc resection of the celiac trunk for extended pancreatic tumor disease: an interdisciplinary approach // Cardiovasc. Intervent. Radiol. 2011. Vol. 34. N 4. P. 1058–1064.*
9. *Egorov V. I., Petrov R. V., Lozhkin M. V., Maynovskaya O. A. et al. Liver blood supply after a modified Appleby procedure in classical and aberrant arterial anatomy // World J. Gastrointest. Surg. 2013. Vol. 5. N 3. P. 51–61.*
10. *Egorov V. I., Petrov R. V., Solodinina E. N., Karmazanovsky G. G. et al. Computed tomography-based diagnostics might be insufficient in the determination of pancreatic cancer unresectability // World J. Gastrointest. Surg. 2013. Vol. 5. N 4. P. 83–96.*
11. *Egorov V. I., Yashina N. I., Fedorov A. V., Karmazanovsky G. G. et al. Celiaco-mesenterial arterial aberrations in patients undergoing extended pancreatic resections: correlation of CT angiography with findings at surgery // JOP. 2010. Vol. 11. N 5. P. 348–357.*
12. *Egorov V. I., Yashina N. I., Zhurenkova T. V., Petukhova M. V. et al. Spleen-preserving distal pancreatectomy with resection of the splenic vessels. Should one rely on the short gastric arteries? // JOP. 2011. Vol. 12. N 5. P. 445–457.*
13. *Eipel C., Abshagen K., Vollmar B. Regulation of hepatic blood flow: the hepatic arterial buffer response revisited // World J. Gastroenterol. 2010. Vol. 16. N 48. P. 6046–6057.*
14. *Exocrine and endocrine pancreas // AJCC Cancer Staging Manual / Ed. by S. B. Edge, D. R. Byrd, C. C. Compton, A. G. Fritz et al. 7th ed. N. Y.: Springer, 2010. P. 241–249.*
15. *Ezzat W. R., Lautt W. W. Hepatic arterial pressure-flow autoregulation is adenosine mediated // Am. J. Physiol. 1987. Vol. 252. N 4. Pt. 2. P. H836–845.*
16. *Gagandeep S., Artinyan A., Jabbour N., Mateo R. et al. Extended pancreatectomy with resection of the celiac axis: the modified Appleby operation // Am. J. Surg. 2006. Vol. 192. N 3. P. 330–335.*
17. *Gamez del Castillo J. M., Ferro O., Fernández M. C., Morera F. et al. Modified Appleby procedure for resection of advanced pancreatic body-tail tumors with hepatic artery or celiac axis involvement Abstracts of the EPC meeting — 2015 // Pancreatology. 2015. Vol. 15. N 3. Suppl. 1. P. S121.*
18. *Hirai I., Kimura W., Kamiga M., Mizutani M. et al. The significance of intraoperative Doppler ultrasonography in evaluating hepatic arterial flow when assessing the indications for the Appleby procedure for pancreatic body cancer // J. Hepatobiliary Pancreat. Surg. 2005. Vol. 12. N 1. P. 55–60.*
19. *Hishinuma S., Ogata Y., Tomikawa M., Ozawa I. Stomach-preserving distal pancreatectomy with combined resection of the celiac artery: radical procedure for locally advanced cancer of the pancreatic body // J. Gastrointest. Surg. 2007. Vol. 11. N 6. P. 743–749.*
20. *Hishinuma S., Ogata Y., Tomikawa M., Ozawa I. et al. Patterns of recurrence after curative resection of pancreatic cancer, based on autopsy findings // J. Gastrointest. Surg. 2006. Vol. 10. N 4. P. 511–518.*
21. *Jemal A., Siegel R., Ward E., Hao Y. et al. Cancer statistics // CA Cancer J. Clin. 2009. Vol. 59. N 4. P. 225–249.*
22. *Jing W., Zhu G., Hu X., Jing G. et al. Distal pancreatectomy with en bloc celiac axis resection for the treatment of locally advanced pancreatic body and tail cancer // Hepatogastroenterology. 2013. Vol. 60. N 121. P. 187–190.*

23. Johnson C. D., Schwall G., Flechtenmacher J., Trede M. Resection for adenocarcinoma of the body and tail of the pancreas // Br. J. Surg. 1993. Vol. 80. N 9. P. 1177–1179.
24. Kondo S., Katoh H., Omi M., Hirano S. et al. Radical distal pancreatectomy with en bloc resection of the celiac artery, plexus, and ganglions for advanced cancer of the pancreatic body: a preliminary report on perfect pain relief // JOP. 2001. Vol. 2. N 3. P. 93–97.
25. Kondo S., Katoh H., Shimizu T., Omi M. et al. Preoperative embolization of the common hepatic artery in preparation for radical pancreatectomy for pancreas body cancer // Hepatogastroenterology. 2000. Vol. 47. N 35. P. 1447–1449.
26. Konishi M., Kinoshita T., Nakagori T., Inoue K. et al. Distal pancreatectomy with resection of the celiac axis and reconstruction of the hepatic artery for carcinoma of the body and tail of the pancreas // J. Hepatobiliary Pancreat. Surg. 2000. Vol. 7. N 2. P. 183–187.
27. Machado M. A., Herman P., Montagnini A. L., Costa M. L. et al. A new test to avoid arterial complications during pancreaticoduodenectomy // Hepatogastroenterology. 2004. Vol. 51. N 60. P. 1671–1673.
28. Machado M. A., Surjan R. C., Nishinari K., Makdissi F. F. et al. Iliac-hepatic arterial bypass for compromised collateral flow during modified Appleby operation for advanced pancreatic cancer // Eur. J. Surg. Oncol. 2009. Vol. 35. N 10. P. 1124–1127.
29. Mayumi T., Nimura Y., Kamiya J., Kondo S. et al. Distal pancreatectomy with en bloc resection of the celiac artery for carcinoma of the body and tail of the pancreas // Int. J. Pancreatol. 1997. Vol. 22. N 1. P. 15–21.
30. Michels N. A. Collateral arterial pathways to the liver after ligation of the hepatic artery and removal of the celiac axis // Cancer. 1953. Vol. 6. N 4. P. 708–724.
31. Michels N. A. The hepatic, cystic and retroduodenal arteries and their relations to the biliary ducts with samples of the entire celiacal blood supply // Ann. Surg. 1951. Vol. 133. N 4. P. 503–524.
32. Mitchem J. B., Hamilton N., Gao F., Hawkins W. G. et al. Long-term results of resection of adenocarcinoma of the body and tail of the pancreas using radical antegrade modular pancreatosplenectomy procedure // J. Am. Coll. Surg. 2012. Vol. 214. N 1. P. 46–52.
33. Mittal A., de Reuver P. R., Shanbhag S., Staerkle R. F. et al. Distal pancreatectomy, splenectomy, and celiac axis resection (DPS-CAR): common hepatic arterial stump pressure should determine the need for arterial reconstruction // Surgery. 2015. Vol. 157. N 4. P. 811–817.
34. Miura T., Hirano S., Nakamura T., Tanaka E. et al. A new preoperative prognostic scoring system to predict prognosis in patients with locally advancedpancreatic body cancer who undergo distal pancreatectomy with en bloc celiac axis resection: a retrospective cohort study // Surgery. 2014. Vol. 155. N 3. P. 457–467.
35. Miyakawa S., Horiguchi A., Hanai T., Mizuno K. et al. Monitoring hepatic venous hemoglobin oxygen saturation during Appleby operation for pancreatic cancer // Hepatogastroenterology. 2002. Vol. 49. N 45. P. 817–821.
36. Miyamoto N., Kodama Y., Endo H., Shimizu T. et al. Embolization of the replaced common hepatic artery before surgery for pancreatic head cancer: report of a case // Surg. Today. 2004. Vol. 34. N 7. P. 619–622.
37. Nakao A., Harada A., Nonami T., Kaneko T. et al. Lymph node metastasis in carcinoma of the body and tail of the pancreas // Br. J. Surg. 1997. Vol. 84. N 8. P. 1090–1092.
38. Nimura Y., Hattori T., Miura K., Nakashima N. et al. A case of advanced carcinoma of the body and tail of the pancreas resected by the Appleby operation (in Japanese) // Operation. 1976. Vol. 30. P. 885–889.
39. Okada K., Kawai M., Tani M., Hirono S. et al. Preservation of the left gastric artery on the basis of anatomical features in patients undergoing distal pancreatectomy with celiac axis en-bloc resection (DP-CAR) // World J. Surg. 2014. Vol. 38. N 11. P. 2980–2985.
40. Okada K., Kawai M., Tani M., Hirono S. et al. Surgical strategy for patients with pancreatic body/tail carcinoma: who should undergo distal pancreatectomy with en-bloc celiac axis resection? // Surgery. 2013. Vol. 153. N 3. P. 365–372.
41. Pancreatic Adenocarcinoma Version 2.2015 NCCN Clinical Practice Guidelines in Oncology (NCCN Guidelines®). Fort Washington, PA: National Comprehensive Cancer Network, Inc., 2015.
42. Raut V., Takaori K., Kawaguchi Y., Mizumoto M. et al. Laparoscopic common hepatic artery ligation and staging followed by distal pancreatectomy with en blocresection of celiac artery for advanced pancreatic cancer // Asian J. Endosc. Surg. 2011. Vol. 4. N 4. P. 199–202.
43. Richardson P. D., Withrington P. G. Pressure-flow relationships and effects of noradrenaline and isoprenaline on the hepatic arterial and portal venous vascular beds of the dog // J. Physiol. 1978. Vol. 282. P. 451–470.
44. Rokke O., Nesvik I., Sondenaa K. Traumatic and postoperative ischemic liver necrosis: causes, risk factors and treatment // Dig. Surg. 2000. Vol. 17. N 6. P. 595–601.
45. Sasson A. R., Hoffman J. P., Ross E. A., Kagan S. A. et al. En bloc resection for locally advanced cancer of the pancreas: is it worthwhile? // J. Gastrointest. Surg. 2002. Vol. 6. N 2. P. 147–157.
46. Schenk W. G. Jr., McDonald J. C., McDonald K., Drapanas T. Direct measurement of hepatic blood flow in surgical patients: with related observations on hepatic flow dynamics in experimental animals // Ann. Surg. 1962. Vol. 156. N 3. P. 463–471.
47. Schnelldorfer T., Ware A. L., Sarr M. G., Smyrk T. C. et al. Long-term survival after pancreatoduodenectomy for pancreatic adenocarcinoma: is cure possible? // Ann. Surg. 2008. Vol. 247. N 3. P. 456–462.
48. Shimada K., Sakamoto Y., Sano T., Kosuge T. Prognostic factors after distal pancreatectomy with extended lymphadenectomy for invasive pancreatic adenocarcinoma of the body and tail // Surgery. 2006. Vol. 139. N 3. P. 288–295.
49. Shoemaker C. P. A study of hepatic hemodynamics in the dog // Circ. Res. 1964. Vol. 15. N 3. P. 216–233.
50. Shoup M., Conlon K. C., Klimstra D., Brennan M. F. Is extended resection for adenocarcinoma of the body or tail of the pancreas justified? // J. Gastrointest. Surg. 2003. Vol. 7. N 8. P. 946–952.
51. Sohn T. A., Yeo C. J., Cameron J. L., Koniaris L. et al. Resected adenocarcinoma of the pancreas in 616 patients: results, outcomes, and prognostic indicators // J. Gastrointest. Surg. 2000. Vol. 4. N 6. P. 567–579.
52. Sperti C., Berselli M., Pedrazzoli S. Distal pancreatectomy for body-tail pancreatic cancer: is there a role for celiac axis resection? // Pancreatology. 2010. Vol. 10. N 4. P. 491–498.
53. Tajima H., Ohta T., Kitagawa H., Shinbashi H. et al. Giant serous microcystic adenoma of the pancreas safely resected after preoperative arterial embolization // Oncol. Lett. 2010. Vol. 1. N 5. P. 841–844.
54. Takahashi Y., Kaneoka Y., Maeda A., Isogai M. et al. Distal pancreatectomy with celiac axis resection for carcinoma of the body and tail of the pancreas // World J. Surg. 2011. Vol. 35. N 11. P. 2535–2542.
55. Takasaka I., Kawai N., Sato M., Tanihata H. et al. Preoperative microcoil embolization of the common hepatic artery for pancreatic body cancer // World J. Gastroenterol. 2012. Vol. 18. N 16. P. 1940–1945.
56. Tanaka E., Hirano S., Tsuchikawa T., Kato K. et al. Important technical remarks on distal pancreatectomy with en-bloc celiac axis resection for locally advanced pancreatic body cancer (with video) // J. Hepatobiliary Pancreat. Sci. 2012. Vol. 19. N 2. P. 141–147.
57. Torrance H. B. The control of the hepatic arterial circulation // J Physiol. 1961. Vol. 158. N 1. P. 39–49.
58. Trabulsi N., Pelletier J. S., Abraham C., Vanounou T. Preoperative diagnostic angiogram and endovascular aortic stent placement for Appleby resection candidates: a novel surgical technique in the management of locally advanced pancreatic cancer // HPB Surg. 2015. doi: 10.1155/2015/523273. Epub. 2015, Sep. 28.
59. Tsuchikawa T., Hirano S., Nakamura T., Okamura K. et al. Detailed analysis of extra-pancreatic nerve plexus invasion in pancreatic body carcinoma analyzed by 50 consecutive series of distal pancreatectomy with en-bloc celiac axis resection // Hepatogastroenterology. 2015. Vol. 62. N 138. P. 455–458.
60. Wang X., Dong Y., Jin J., Liu Q. et al. Efficacy of modified Appleby surgery: a benefit for elderly patients? // J. Surg. Res. 2015. Vol. 194. N 1. P. 83–90.
61. Wu X., Tao R., Lei R., Han B. et al. Distal pancreatectomy combined with celiac axis resection in treatment of carcinoma of the body/tail of the pancreas: a single-center experience // Ann. Surg. Oncol. 2010. Vol. 17. N 5. P. 1359–1366.
62. Yamagami T., Yoshimatsu R., Kajiwara K., Ishikawa M. et al. Arteriography after embolization before distal pancreatectomy with en bloc celiac axis resection // Minim. Invasive Ther. Allied Technol. 2015. Vol. 24. N 6. P. 350–355.
63. Yamaguchi K., Nakano K., Kobayashi K., Ogura Y. et al. Appleby operation for pancreatic body-tail carcinoma: report of three cases // Surg. Today. 2003. Vol. 33. N 11. P. 873–878.
64. Yamamoto Y., Sakamoto Y., Ban D., Shimada K. et al. Is celiac axis resection justified for T4 pancreatic body cancer? // Surgery. 2012. Vol. 151. N 1. P. 61–69.
65. Yashima Y., Shimamura H., Takeda K. Significance of distal pancreatectomy with en block celiac axis resection (DP-CAR)? For pancreatic cancer // Abstracts of the EPC meeting — 2015. 2015. Vol. 15. N 3. Suppl. 1. P. 116.
66. Zhou Y. M., Zhang X. F., Li X. D., Liu X. B. et al. Distal pancreatectomy with en bloc celiac axis resection for pancreatic body-tail cancer: Is it justified? // Med. Sci. Monit. 2014. Vol. 20. P. 1–5.

Библиографическая ссылка:
Егоров В. И., Петров Р. В., Старостина Н. С., Журина Ю. А. и др. Непосредственные результаты модифицированной операции Appleby: собственный опыт и литературные данные // Доктор.Ру. Гастроэнтерология. 2016. № 1 (118). С. 94–99.